(Aus der Universitäts-Augenklinik zu Berlin.
[Direktor: Geh.-Rat Prof. *Krückmann.*])

Sogenannte Embolie einer cilioretinalen Arterie.

Inaugural-Dissertation

zur

Erlangung der medizinischen Doktorwürde

an der

Friedrich-Wilhelms-Universität zu Berlin

von

Erich Trappe
aus Bitterfeld.

Tag der Promotion: 21. Januar 1914.

BERLIN 1914
VERLAG VON S. KARGER
KARLSTRASSE 15.

198

Gedruckt mit Genehmigung der Medizinischen Fakultät
der Universität Berlin.

Referent: Geh. Medizinalrat Prof. Dr. *Krückmann*.
Dekan: Geh. Medizinalrat Prof. Dr. *Passow*.

Sonderabdruck aus der
Zeitschrift für Augenheilkunde. Bd. XXXI.

Die Literatur über die sogenannte Embolie der Arteria centralis retinae ist eine sehr umfangreiche geworden. Zwar war das klinische Bild bald festgelegt. Um so schwieriger erwies sich die Beantwortung der hier in Betracht kommenden pathologisch-anatomischen Fragen, vor allem derjenigen nach der eigentlichen Ursache der Zirkulationsstörungen in den Retinalgefäßen, die zum Bilde der Embolie führt. Von diesen Fragen handelt denn auch der weitaus größte Teil der Literatur, und ein Ende der Kontroversen ist noch nicht abzusehen, da vor allem noch zu wenig genaue histologische Untersuchungen vorliegen. Die Geschichte der verschiedenen Theorien über die Embolie der Zentralarterie ist schon mehrfach eingehend dargestellt worden [*Reimar* (18), *Welt* (25), *Harms* (4)], so daß hier nicht von neuem darauf eingegangen zu werden braucht.

Von den klinisch wichtigeren Erscheinungen nahmen nur einige seltenere größeres Interesse in Anspruch, so vor allem das Freibleiben kleinerer Netzhautbezirke von den durch die Gefäßverlegung gesetzten Schädlichkeiten. Dies vor allem deshalb, weil sich aus solchen Krankheitsbildern Schlüsse auf die Gefäßverteilung in der Retina, die Blutversorgung der einzelnen Schichten, die Widerstandsfähigkeit gegen Ischämie u. a. m. ableiten ließen. Aus demselben Grunde fanden diejenigen Fälle größere Beachtung, die gewissermaßen die Spiegelbilder der eben erwähnten darstellen: Erkrankung eines kleinen zentralen Netzhautbezirkes mit Freibleiben des übrigen Fundus. Ein hierher gehörender, in mancher Hinsicht besonders prägnanter Krankheitsfall soll im folgenden beschrieben werden, der mir von Herrn Professor *Krückmann* zur Veröffentlichung überlassen wurde.

Die Diagnose „Embolie" der Zentralarterie oder ihrer Aeste, denen die cilioretinalen Arterien gleichgestellt werden müssen, wird bekanntlich schon seit längerer Zeit lediglich als Sammelname gebraucht für Funktionsstörungen der Retina infolge von Ernährungsstörungen, die ihrerseits durch einen Verschluß von

Retinalgefäßen herbeigeführt werden. Keinesfalls soll durch diese Benennung etwas über die Ursache dieser Verstopfung in anatomisch-histologischer Hinsicht ausgesagt werden. Es hat sich vielmehr herausgestellt, daß gerade Embolie nur in den allerseltensten Fällen, vielleicht, wie viele Autoren annehmen, niemals vorgelegen haben kann. *Harms* (4) hat daher vorgeschlagen, die richtigere Bezeichnung „plötzlicher Verschluß der Zentralarterie" dafür einzusetzen. Doch habe ich den alteingebürgerten Namen Embolie schon seiner Kürze wegen auch im folgenden beibehalten.

Krankengeschichte.

Charlotte R., 16 Jahre alt, Verkäuferin.

Die Familienanamnese bietet nichts Bemerkenswertes. Die Patientin selbst hat als Kind Keuchhusten, Lungenentzündung und Diphtherie, aber angeblich nicht Scharlach gehabt, und ist nach Angabe der Mutter schwächlich und häufig kränklich gewesen. Vor 10 Jahren soll der Schularzt einen Herzfehler festgestellt haben.

Patientin hat seit dem 13. Jahre regelmäßig menstruiert, zum letztenmal vor 14 Tagen.

Seit einem halben Jahre Anfälle von Schwächezuständen und Schwindel, die auf Blutarmut zurükgeführt wurden. Ebenso lange hat Patientin ab und zu leichte Sehstörungen bemerkt. Doch gingen diese stets ohne Folgen vorüber.

Am. 26. VII. 1913 kommt Patientin in die Poliklinik mit der Angabe, sie habe am 25. früh kurz nach dem Aufstehen plötzlich so starkes Schwindelgefühl und Uebelsein gehabt, daß sie nicht zur Arbeit gehen konnte. Gleichzeitig bemerkte sie wieder eine Sehstörung und stellte durch abwechselndes Zuhalten der Augen fest, daß rechts ein großer dunkler Fleck ihr die Gegenstände verdeckte. Das Uebelbefinden schwand nach einigen Stunden Ruhe, die Sehstörung besteht fort.

Die Patientin ist groß, schlank. Gesicht und sichtbare Schleimhäute sind blaß. Die Augen bieten äußerlich nichts Abnormes. Die brechenden Medien sind klar, die Pupillen reagieren prompt und ausgiebig direkt und konsensuell.

S.: R. Finger in 1,5 m bei exzentrischer, unsicherer Fixation.
L. $^5/_5$. Jäg. 1.
Tension beiderseits normal.

Ophthalmoskopisch: Links: normaler Fundus. Nahe dem temporalen Papillenrande entspringt eine Arterie mittleren Kalibers. Sie verläuft zunächst in der Richtung auf den Gefäßtrichter hin, biegt dann hakenförmig nach unten um, und zieht, nur kleine Aestchen abgebend, oberhalb der Macula bis weit über diese hinaus. Ihre Fortsetzung zentralwärts kann man deutlich durch das Papillengewebe hindurchschimmern sehen und bis unter den Rand der Papille verfolgen.

Rechts: Die Gegend um die Macula herum zeigt statt des normalen Rot eine diffuse milchige Trübung von grau-rötlicher Farbe. Helle Reflexe geben das Aussehen einer geringen Schwellung mit flachwelliger Oberfläche. Die weißliche Trübung bildet etwa eine Kreisfläche mit der Macula als Mittelpunkt und zwei Drittel der Strecke Macula-Papille als Radius. An ihrer Peripherie geht die Trübung überall ohne scharfe Abgrenzung in normalen Fundus über. Die Macula tritt sehr deutlich als kräftig kirschrote, etwa $^1/_4$ Papillendurchmesser große Scheibe hervor. Die Gefäße im Bereich der Trübung haben scharfe Begrenzungen, erscheinen nirgends unterbrochen, bieten überhaupt durchaus normales Aussehen. Die Papille hat scharfe Grenzen, tiefe schräg trichterförmige, physiologische Exkavation, ihre Farbe ist hellrötlich.

An der Gefäßverteilung in der Retina interessierten naturgemäß am meisten die in unmittelbarer Nähe der Macula verlaufenden Arterien. Am

temporalen Rande der Papille (s. Fig. 1) taucht weit vom Ursprung der übrigen Gefäße entfernt eine mittelstarke Arterie aus dem Gewebe der Papille auf, zieht auf ihr leicht S-förmig gekrümmt nach unten, biegt rechtwinklig um und verläuft nun gerade gegen die Macula hin. Nachdem sie etwa zwei Drittel der Strecke Papille-Macula unverästelt zurückgelegt hat, gabelt sie sich in 2 Aeste, die ziemlich dicht oberhalb und unterhalb der Macula, einander parallel temporalwärts ziehen, die obere noch 2 Papillen-

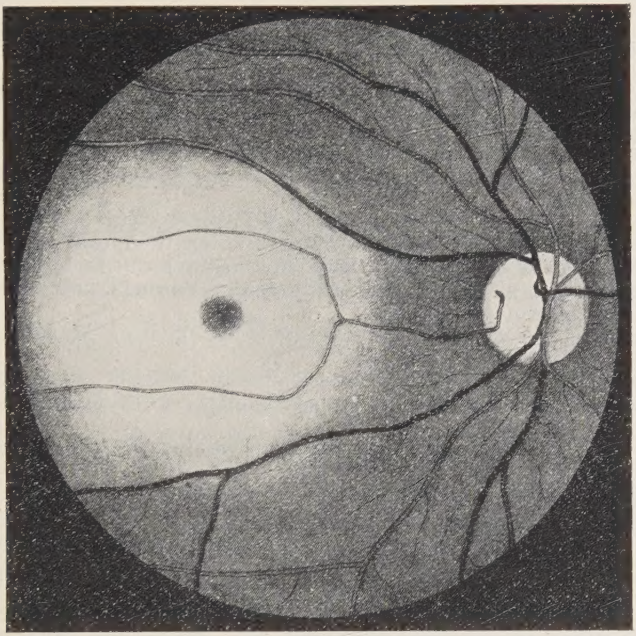

Fig. 1.

durchmesser weit über die Macula hinaus, die untere soweit gegen den Aequator hin, daß man ihr Ende gerade noch ophthalmoskopisch feststellen kann. Von der Macula aus gerechnet, folgt auf diese Arterien nach oben und unten zu je eine Vene, welche zur Papille ziehen und in deren Nähe in die Vena temporal. sup. und inf. einmünden. Auf diese Venen folgen weit von der Macula entfernt je eine stärkere Arterie, Hauptäste der Arteriae temp. sup. und inf. Auch bei Beobachtung im aufrechten Bilde und im *Gullstrand*schen Ophthalmoskop sieht man diese Arterien keine Aeste in der Richtung auf die Macula hin senden, sondern nur von dieser fort nach oben und unten[1]).

Da sich die makulare Arterie im rechten Auge nicht bis zum Rande der Papille verfolgen läßt, kann es zweifelhaft erscheinen, ob sie als cilioretinales Gefäß anzusehen ist. Doch spricht einmal der klinische Verlauf durchaus für die Unabhängigkeit dieser Arterie von der A. centr. ret., und ebenso die Beobachtung, daß im linken Auge an der genau entsprechenden Stelle eine Arterie entspringt,

[1]) Die temporale Abblaßung der Papille auf Fig. 1 wird durch die Reproduktion vorgetäuscht.

welche nach ihrem oben geschilderten Aussehen sicher für eine cilioretinale erklärt werden muß. Wenn also auch der strikte Beweis nicht erbracht werden kann mangels histologischer Untersuchung, so hat die Annahme, daß es sich hier um eine echte cilioretinale Arterie handelt, doch die allergrößte Wahrscheinlichkeit für sich, und ich habe im folgenden daher das Gefäß immer als solche bezeichnet. Aber selbst wenn diese makulare Arterie ein Ast der A. centr. ret. wäre, so bietet trotzdem das Krankheitsbild Bemerkenswertes genug, um die Veröffentlichung zu rechtfertigen.

Beim Blick nach rechts ist im rechten Auge in der Verlängerung der Linie Papille-Macula ganz in der Peripherie ein kreisrunder, ca. ¾ Papillendurchmesser großer Herd sichtbar, über welchen eine Retinalvene glatt hinwegzieht. Der Grund des Herdes ist schwarz, durchzogen von einem grobmaschigen Netze rotgelber Bänder entsprechend dem Aussehen der Chorioidalgefäße.

Die Aufnahme des Gesichtsfeldes am Perimeter ergab rechts normale Außengrenzen, zentral aber ein absolutes Skotom temporal bis 20°, sonst allseitig bis 15° sich erstreckend. Die Untersuchung mit farbigen Objekten bei Tageslicht und mit weißen im abgedunkelten Raume ergab dieselbe Ausdehnung des Skotoms.

Die sofort angestellte Allgemeinuntersuchung (Prof. *Michaelis*) ergab:

Lunge: ohne Besonderheiten.

Herz: Leises systolisches Geräusch über der Mitralis, wohl anämischer Natur, da der Hämoglobingehalt 70 pCt. beträgt. Blutbild normal. Blutdruck 95 mm Hg. systolisch.

Im Urin: Eiweiß in geringen Mengen, vereinzelte Zylinder und zahlreiche Epithelien.

Diagnose: Chronische Nephritis.

Wassermann negativ.

Es wurde reizlose, salzarme Diät verordnet, außerdem Bettruhe.

17. VII. 1913. Befund unverändert.

18. VII. Das ophthalmoskopische Bild hat wesentliche Aenderungen erfahren. Der untere Ast der macularen Arterie hat ein ganz anderes Aussehen bekommen als Stamm und oberer Ast. Er ist weit breiter als jene und viel dunkler gefärbt, von derselben Farbe, wie die unter ihm verlaufende Vene, so daß er ohne weiteres gar nicht für eine Arterie gehalten werden würde. Dieses Aussehen beginnt an der Teilungsstelle der Arterie und läßt sich bis zum Ende des Astes verfolgen. Eine Unterbrechung der Blutsäule ist nirgends sichtbar.

Die übrigen Teile dieser Arterie haben Kaliber und Farbe normaler Retinalarterien. Dagegen zeigt sich an ihnen das sogenannte Phänomen der körnigen Strömung. Die Blutsäule ist nicht ein kontinuierliches Band, sondern ist in lauter kleine, fast kugelrunde Stückchen zerteilt, welche durch helle Räume getrennt sind. Diese Kügelchen sind alle in ziemlich rascher Bewegung zur Peripherie hin begriffen. Eine Aenderung der Geschwindigkeit oder gar der Bewegungsrichtung konnte nicht festgestellt werden.

19. VII. Von dem am vorigen Tage festgestellten Gefäßveränderungen ist fast nichts mehr zu sehen. Nur erscheint der untere Arterienast noch etwas breiter und dunkler als der obere. Körnige Strömung ist nicht mehr festzustellen. Die Trübung in der Maculagegend ist etwas weniger ausgedehnt als anfangs.

Da das Albumen im Urin noch zugenommen hat, wird von internistischer Seite strenge Bettruhe von 4 Wochen und völlig salz- und fleischlose Diät verordent. Zur besseren Durchführung der Kur wird die Patientin in die Klinik aufgenommen.

23. VII. Die cilioretinale Maculararterie sieht völlig normal aus. Die Rötung der Macula tritt nicht mehr so deutlich hervor.

Im Verlauf der nächsten 3 Wochen, während deren sich die Patientin

in der Klinik in Beobachtung befand, blieben sich Blutdruck (90—95 mm Hg) und Puls (70—75) annähernd gleich. Die Untersuchung auf Albumen fiel meist negativ aus. Dazwischen fanden sich aber immer wieder an einzelnen Tagen Spuren von Eiweiß.

In dieser Zeit wurde das zentrale Skotom wiederholt genauer gemessen. Da seine Grenzen temporal über 10° hinausgingen, konnte hierzu der *Haitz*sche Apparat nicht verwendet werden. Eine andere Methode zur Bestimmung von Skotomgrenzen ist von *Hirsch* (6) beschrieben worden. Eine weiße Tafel, in deren Mitte ein schwarzer Punkt angebracht ist, wird in 25 cm Entfernung vor dem Auge des Patienten aufgestellt. Patient muß die Spitze eines Stiftes, der auf der Tafel umhergeführt wird, fixieren und jedesmal angeben, wann ihm die schwarze Marke unsichtbar wird. Da bei dieser Methode der Fixierpunkt frei sein muß, eignete sie sich im vorliegenden Falle nicht.

Statt dessen wurde mit gutem Erfolge die von *Dimmer* angegebene, von *Hesse* (5) beschriebene Methode benutzt. Die Aufnahme findet am Perimeter statt. Patient fixiert mit dem gesunden Auge, vor das ein dunkelrotes Glas gehalten wird. In den freien Teilen des Gesichtsfeldes des kranken Auges überwiegt das Weiß des Objektes über das dunkle Rot, so daß Patient hier das Objekt als weiß bezeichnet. Umgekehrt dort, wo Gesichtsfeldausfall vorliegt. Die Fixation ist durch das gesunde Auge gesichert. Am unverdeckten kranken Auge kann man gleichzeitig kontrollieren, ob der Patient den Fixierpunkt des Perimeters festhält. Bei der intelligenten Patientin gelang es so leicht, das Skotom genau zu bestimmen und mehrere Nachprüfungen bestätigten das zuerst gewonnene Resultat.

Ch. R. 31. VII. 1913.
Rechts.

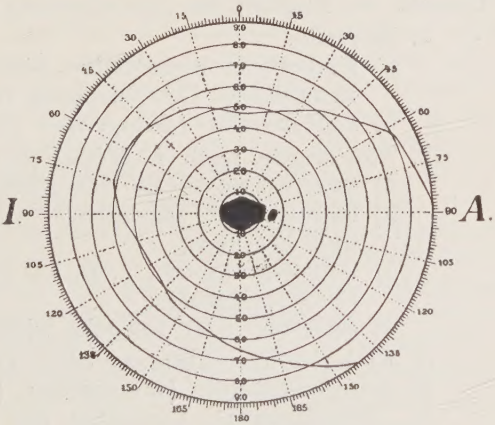

Fig. 2.

Die Grenze des Skotoms lag nasal 10°, oben 7° unten 9° und temporal 11° vom Fixierpunkt. Rings war es von einer schmalen Zone undeutlichen Sehens umgeben. Der blinde Fleck wurde an normaler Stelle angegeben. Zwischen ihm und dem Skotom blieb ein etwa 4° breiter Streifen frei (s. Fig. 2).

Im ophthalmoskopischen Bilde traten besonders zwei Aenderungen hervor. Einmal verengte sich allmählich die Maculararterie in ihrem ganzen Verlaufe beträchtlich, bis sie fadendünn geworden war. Dieser Zustand maximaler Verengerung war etwa 3 Wochen nach Beginn der Erkrankung erreicht. Dann nahm die Arterie wieder an Breite zu, bis sie ihr früheres Kaliber fast erreicht hatte. Dieser Zustand blieb dann konstant. Zirkulationsphänomene wie körnige Strömung etc. wurden nicht wieder beobachtet.

Die graue Trübung der Maculagegend nahm immer mehr an Ausbreitung ab und entsprechend wurde der zentrale rote Fleck weniger deutlich. Nach 5 Wochen etwa war der Fundus überall normal rot. In der vierten Woche zeigten sich an der Macularterie und den benachbarten Venen weiße, die Gefäße einscheidende Reflexstreifen. Sie verschwanden nach einigen Tagen wieder.

Die Papille blaßte in ihrer temporalen Hälfte etwas ab, zugleich wurde ihr temporaler Rand leicht unscharf.

11. VIII. Entlassung in poliklinische Beobachtung.

20. VIII. Ophthalmoskopisch keine weiteren Veränderungen. Die Sehschärfe ist rechts Finger in 4 m. Das Skotom ist unverändert.

Interner Befund: Die chronische Nephritis ist noch vorhanden, doch ist eine Besserung nicht zu verkennen.

13. XI. 1913. S.: Rechts $^{5}/_{50}$ exzentrisch.

An Fundus und Gesichtsfeld keine weiteren Veränderungen.

Epikrise.

An der Diagnose „Embolie einer Retinalarterie" kann im vorliegenden Falle kein Zweifel sein. Alle altbekannten Symptome der Embolie sind vorhanden; so vor allem die graue Trübung des Retinalgewebes, Veränderungen an Gefäßen, Funktionsausfall entsprechend der getrübten Retinalpartie. Die gesamte Art. cent. ret. konnte nicht geschädigt sein. Dagegen sprach schon bei der ersten Untersuchung die Unversehrtheit der Peripherie und das normale Aussehen der eigentlichen Zentralgefäße. Vielmehr deutete das Zusammenfallen der Trübung mit dem Ausbreitungsgebiete der makularen Arterie, ferner die nur an dieser auftretenden Zirkulationsphänomene mit Notwendigkeit auf diese Arterie als die allein geschädigte hin. Diese Makulararterie ist aus später zu erörternden Gründen als eine cilioretinale anzusehen.

Es sei zunächst kurz aufgezählt, was in der Literatur als Ursache der Embolie der Zentralarterie angegeben worden ist.

1. Embolie.
   a) Embolie im eigentlichen Sinne. Verstopfung durch Gerinnselteile, Gewebsstücke (*v. Graefe* 3a).
   b) Luftembolie. (*Schapringer* (21)).
2. Thrombose, nach *v. Michel* (15) einzuteilen in:
   a) arteriosklerotische Verengerungsthrombose;
   b) marantische Thrombose, wie bei Nierenschrumpfung und Fettherz;
   c) Druckthrombose, z. B. bei hochgradiger intrakranieller Drucksteigerung;
   d) septische oder toxische Thrombose.
3. Endarteriitis obliterans ohne Thrombose (*Harms* (4)).
4. Arterienkrämpfe (*Wagenmann* (24)).
5. „Ventilartiger" Verschluß des Gefäßes durch den intraokularen Druck bei Herzschwäche (*Hoppe* (8)).

Welcher Art der Gefäßverschluß im einzelnen Falle wirklich gewesen ist, ist selbst bei genauer anatomischer Untersuchung des kranken Bulbus sehr oft nicht leicht und nicht immer mit voller Sicherheit festzustellen. Dies wird durch zahlreiche Fälle

der Literatur bewiesen, in welchen der Autor eine Diagnose als sicher hinstellte und spätere Untersucher doch völlig andere Erklärungen für den Befund gaben. Ganz unmöglich ist die sichere Beantwortung dieser Frage natürlich dann, wenn eine histologische Untersuchung, wie in meinem Falle, nicht ausführbar war.

Immerhin ist es nicht uninteressant, sich aus den Anhaltspunkten, deren der klinische Verlauf genug bietet, eine Vorstellung davon zu bilden, welche Erklärung des Verschlusses in dem Gefäße die größte Wahrscheinlichkeit für sich hat und die beobachteten Erscheinungen am zwanglosesten deutet. Hierfür sind einige Vorbemerkungen nötig.

Zunächst ist das Symptom der körnigen Strömung zu erwähnen. Die genauere Kenntnis dieses Phänomens und seine Erklärung verdanken wir *Reimar* (19). Nach ihm ist die körnige Strömung der Ausdruck einer Konglutination der Blutkörperchen infolge einer Stromverlangsamung im Gefäßrohre. Sie deutet indirekt auf irgendein zentralwärts gelegenes Hindernis in der Strombahn hin. Denn an dem Hindernis vorbei gelangt weniger Blut in das Gefäßrohr, dieses wird ungenügend gefüllt, und die in ihm enthaltene Flüssigkeit hat daher geringere Geschwindigkeit als normal. Hierdurch kommt es zur Konglutination der körperlichen Bestandteile des Blutes. Aus der Größe der Körner und ihre Geschwindigkeit sind Schlüsse auf den Grad der Stromverlangsamung möglich. *Reimar* konnte diese Behauptungen durch Experimente belegen.

Ferner ist auf die ophthalmoskopischen Erscheinungen einzugehen, die mit dem völligen Aufhören der Zirkulation in einem Retinalgefäße verbunden sind. Es sind zwei Möglichkeiten denkbar. Erstens, das Gefäß verliert seine sichtbare Blutsäule. Dann ist es mit dem Augenspiegel nur noch als grauer Strang nachweisbar, wenn seine Wandungen irgendwie pathologisch verändert sind. Dieser Fall scheidet hier aus, weil das in Frage kommende Gefäß stets sichtbar blieb. Zweitens: Es kann im Gefäß eine Blutsäule verbleiben; dann ist aber völlige Zirkulationsunterbrechung, wie *Reimar* (19) ausführt, nur anzunehmen, wenn die Blutsäule durch Konglutination der geformten Blutelemente segmentiert ist und diese einzelnen Abschnitte keine Bewegung mehr zeigen.

Nach diesen Vorbemerkungen sei der Krankheitsverlauf kurz rekapituliert. Schon monatelang vor der eigentlichen Erkrankung ab und zu Verdunkelungen. Unwohlsein mit schwerer Sehstörung des rechten Auges. Am nächsten Tage ophthalmoskopisch sichtbar: Trübung der Retina, aber keinerlei Veränderungen an den Gefäßen. Nach 3 Tagen körnige Strömung peripherwärts und Verbreiterung eines Astes der cilioretinalen Arterie. Am 4. Tage sind diese Phänomene fast ganz wieder verschwunden. Nach 3 Wochen allmähliches Dünnerwerden der Arterie während etwa 14 Tagen, dann wieder Zunahme des Kalibers. Zuletzt wird in 5 Monate dauernder Beobachtung keine Aenderung des Zustandes mehr bemerkt. Unterbrechung der Blutsäule und Kaliberveränderungen an *umschriebener* Stelle des Gefäßes ist nie beobachtet worden.

Aus diesem Verlaufe geht mit größter Wahrscheinlichkeit hervor, daß es sich hier nicht um wahre Embolie gehandelt haben kann. Der in ein Gefäß hineingepreßte Embolus muß eine vollkommene Verlegung des Gefäßes herbeiführen, sodaß Zeichen einer Zirkulationsunterbrechung, nicht nur einer Stromeinengung am Gefäß auftreten müßten, es sei denn, daß man partielle Verlegung durch einen reitenden Embolus oder sehr rasche Zerteilung der verstopfenden Masse annehmen wollte. Aber auch dann wäre das wechselnde Bild der Gefäßphänomene und die prodromalen Verdunkelungen nicht hinreichend erklärbar. Auch der Allgemeinbefund spricht gegen diese Annahme. Das Geräusch am Herzen ist wegen seiner geringen Intensität von internistischer Seite als accidentell aufgefaßt worden, und sonst ist keinerlei Anhalt vorhanden, woher ein Embolus stammen sollte.

Arterienkrämpfe, die an sich das Wechselnde der Erscheinungen gut erklären würden, sind im vorliegenden Falle mangels weiterer Anhaltspunkte für derartige Vorgänge in den Gefäßen ebenfalls unwahrscheinlich.

Vielmehr spricht der Verlauf für einen Prozeß innerhalb des erkrankten Gefäßes, der im allgemeinen nur eine Verkleinerung des Lumens, also eine Strombehinderung darstellte, aber zeitweise und durch besondere, hinzutretende Umstände zu völligem Verschlusse führte. Das Wahrscheinlichste ist danach die Annahme einer Thrombose. Auch die prodromalen Verdunkelungen, die *v. Michel* (15) als charakteristisch für Thrombose erklärt, sind in meinem Falle vorhanden gewesen. Die Annahme eines Thrombus, der ein sehr variables, leicht zerbröckelndes, sich aber auch leicht erneuerndes Gebilde darstellt, deutet am ungezwungensten das auffallend wechselnde ophthalmoskopische Bild. Daß übrigens schon früher im chorioidalen Gefäßsystem Erkrankungen vielleicht thrombotischer Natur sich abgespielt haben, ist aus dem alten Herde ganz in der Peripherie des rechten Auges zu ersehen. Eine solche Störung in chorioidalen Gefäßen macht zwar für gewöhnlich keinen bemerkbaren Ausfall, weil hier die Anastomosen eine ausgedehntere Zerstörung verhindern und kleine Herde in der Peripherie vom Patienten nicht als Skotome wahrgenommen werden. Erst wenn durch einen solchen Prozeß eine cilioretinale Arterie, die eine Endarterie darstellt, ergriffen wird, kommt es zur Sehstörung. Da die cilioretinalen Arterien hakenförmig um die Sklera herumbiegen, sind sie natürlich mehr für thrombotische Prozesse disponiert, als gerade verlaufende Gefäße. Das Hindernis muß in meinem Falle in diesem gebogenen Anfangsteile der Arterie hinter der Lamina cribrosa seinen Sitz gehabt haben. Denn im sichtbaren Teile des Gefäßes sind niemals Einschnürungen oder partielle Erweiterungen beobachtet worden, zudem war die körnige Strömung vom Auftauchen des Gefäßes aus dem Papillengewebe ab zu verfolgen.

Bei Beantwortung der Frage, welche Art Thrombose hier als die wahrscheinliche anzunehmen ist, muß natürlich der Allgemeinzustand in erster Linie berücksichtigt werden. Die häufigste Ur-

sache der Embolie der Zentralarterie, die Thrombose bei endarteriitischen Veränderungen, scheidet bei der Jugend der Patientin aus, zumal auch die *Wassermann*sche Reaktion negativ ausfiel. In der Literatur sind schon mehrere histologisch untersuchte Fälle von Thrombose ohne Endarteriitis beschrieben worden. Es sind dies die Fälle von *Welt*, *Hoffmann* und *v. Michel*. 2. Fall (nach *Harms* (4)). Sie sind als marantische Thrombose gedeutet worden oder nach den Worten *Welts* (25) „als Thrombose, unabhängig von endarteriitischen Wandveränderungen bei herabgesetztem Blutdruck und veränderter, vielleicht zu Gerinnungen prädisponierender Beschaffenheit des Blutes und fettiger Degeneration der Intima". Bei dem geringen Hämoglobingehalt und der beobachteten Schwächlichkeit und Kränklichkeit ist man wohl berechtigt, bei der Patientin R. das Vorliegen einer Chlorose oder anderer anämischer Zustände anzunehmen. Damit wäre die veränderte Beschaffenheit des Blutes gegeben. *von Noorden* führt in *Mehrings* Lehrbuche (17) ausdrücklich das Vorkommen, wenn auch seltener Fälle von Thrombose (Sinusthrombose) bei Chlorose an. Soweit man sich also nach dem klinischen Bilde eine Vorstellung von der Art des Gefäßverschlusses machen kann, hat meiner Ansicht nach eine marantische Thrombose die größte Wahrscheinlichkeit für sich. Auf die erwähnte Herabsetzung des Blutdruckes werde ich noch eingehen.

Zum Zustandekommen der Sehstörung genügt eine Einengung des Blutstromes allein natürlich noch nicht, sondern es muß zu völligem Verschluß kommen. Dies kann entweder dadurch geschehen, daß das Hindernis wächst und schließlich durch seine Größe das Lumen verlegt. Dies kann gerade bei Thrombose sehr leicht eintreten. Das normale Aussehen des Gefäßes am zweiten Tage wäre ohne Zwang derart zu erklären, daß der Thrombus sehr bald soweit abgebröckelt ist, daß an ihm vorbei Zirkulation möglich wurde. Oder zweitens: Der Verschluß wird durch Nachlassen des Blutdruckes, durch Herzschwäche herbeigeführt. Der Blutstrom kann Hindernisse bis zu einer gewissen Größe durch die ihm vom Herzen erteilte Kraft überwinden. Es muß aber sofort zum Verschluß kommen, sobald die Kraft wesentlich geringer wird, also bei Nachlassen der Herzaktion. So hat wohl auch im vorliegenden Falle die mit dem Unwohlsein und dem Schwindel notwendig verbundene Herzschwäche den Anstoß zur Stromunterbrechung gegeben. Später hat sich die Herzkraft so weit gehoben, daß das Hindernis überwunden wurde, aber doch der Blutstrom durch den Thrombus eingeengt blieb. Mit kurz dauerndem anfallsweißem Nachlassen der Herzkraft bei bestehender Thrombose werden auch die prodromalen Verdunkelungen erklärt.

Dieser Zusammenhang von Embolie und Herzschwäche ist schon mehrfach in der Literatur betont worden. Eine interessante Beobachtung, die fast den Wert eines Experimentes hat, ist von *Stölting* (23) gemacht worden. Bei einem älteren, an Arteriosklerose leidenden Herrn traten immer wieder Anfälle von Nach-

lassen der Sehkraft ein, nachdem ein ausgesprochener Embolieanfall vorhergegangen war, der aber ohne bleibende Störung geheilt war. Durch Digitalisgaben konnte die Verdunkelung jedesmal wieder beseitigt werden, allerdings erst nachdem kurz nach der Medikation eine deutliche Verschlechterung des Zustandes eingetreten war. *Stölting* vermag eine Erklärung für diese Erscheinung nicht zu geben. Sie ist vielleicht durch die vasokonstriktorische Komponente der Digitaliswirkung bedingt (*Lewin* (13)).

Da bei Embolie von Retinalarterien die Ausdehnung der Netzhauttrübung immer von dem Verzweigungsgebiet des verstopften Gefäßes abhängt, ist die Frage nach der Gefäßverteilung in der Retina im einzelnen Falle und im normalen Auge überhaupt von praktischer Bedeutung. Vorausgeschickt seien einige Bemerkungen über cilioretinale Gefäße.

Bekanntlich ist das Vorkommen echter cilioretinaler Arterien, d. h. solcher, welche in keinem Zusammenhange mit der Zentralarterie stehen, sondern zu dem System der kurzen hinteren Ciliararterien gehören, mangels anatomischer Untersuchungen lange Zeit geleugnet worden (z. B. von *Hirsch* (6)). Dagegen traten andere Autoren, wie *Nettleship*, *Czermak* und *Leber* (nach *Elschnig* (2)) für das Vorkommen echter cilioretinaler Gefäße ein, und *Elschnig* erbrachte hierfür den Beweis durch histologische Untersuchung von 13 Bulbi. Die cilioretinalen Arterien kommen aus dem sogenannten *Zinn*'schen Gefäßkranz, biegen hakenförmig um den Rand der Chorioidea herum und treten dann in die Retina ein. Sie sind nicht selten. *Salzmann* (20) hat die Angaben der verschiedenen Autoren zusammengestellt und selbst bei 6 pCt. der untersuchten Augen ophthalmoskopisch verfolgbare Cilioretinale gefunden.

Was nun die Gefäßverteilung in der Retina anlangt, so veröffentlichte *C. Hirsch* (6), der den ersten Fall von Embolie einer cilioretinalen Arterie beschrieb, mit diesem zusammen 4 Fälle von Astembolie der Zentralarterie und stellte auf Grund der dabei gemachten klinischen Erfahrungen Gesetze über die Blutversorgung der Retina, speziell der Macula auf. Er unterscheidet drei große Gefäßgebiete. Das des oberen Astes der Arteria cent. ret., das des unteren Astes und das papillo-makulare Dreieck, das von eigenen kleinen Zweigen der Zentralarterie oder von cilioretinalen Arterien ernährt wird. Das Grenzgebiet zwischen je zwei der großen Gefäßbezirke werde von beiden gemeinsam versorgt, so daß es bei Störung in dem einen Gefäße eine, wenn auch vielleicht verminderte Funktionsfähigkeit behält. Die Berührungsstelle aller drei Systeme, die Macula, soll gemäß ihrer hohen Bedeutung so gut versorgt sein, daß sie selbst bei Ausfall von zwei Gefäßbezirken doch mehr oder weniger intakt bleibe.

Die doppelte Ernährung der Grenzstreifen erklärt sich aus der Eigenschaft der Retinalarterien, keine Anastomosen miteinander einzugehen. Die letzten Ausläufer dieser Endarterien greifen in

den verschiedeneren Schichten der Netzhaut ineinander ein, ohne sich dort zu vereinigen.

Die Veröffentlichungen von weiteren Fällen von Teilembolie in der Folgezeit haben den einen Teil dieser *Hirsch*schen Regeln im wesentlichen bestätigt, nämlich die Dreiteilung in der Gefäßversorgung der Retina. Es würde zu weit führen, hier alle beschriebenen Fälle von Verstopfung des oberen oder unteren Astes der Zentralarterie und von isoliertem Freibleiben des parapapillären Dreieckes anzuführen.

Zur Prüfung der anderen Behauptung *Hirschs*, die Macula werde zur Sicherung ihrer Funktion von allen drei Gefäßgebieten zugleich ernährt, seien zunächst die Fälle von Embolie einer cilioretinalen Arterie kurz angeführt, die in der mir zur Verfügung stehenden Literatur enthalten sind.

Fall 1 (*Hirsch* [6]). 31 jähriger Mann, seit 3 Tagen Sehstörung rechts. Alle nach rechts gelegenen Gegenstände sind verdunkelt. Weißfärbung der Retina zwischen Macula und Papille. Cilioretinale Arterie, die sich bei Austritt aus der Papille teilt. Ein Ast zieht oberhalb der Macula, der andere unterhalb nur wenig über dieselbe hinaus. S.: Finger in 4 m. Das Sehen bessert sich auf $^6/_6$, hauptsächlich dadurch, daß das Skotom sich schließlich vom Fixierpunkt ganz zurückzieht.

Fall 2 (*Zentmayer* [26]). Junger Mann. Linkes Auge vor 5 Jahren durch Gonorrhoe verloren gegangen. Seit 6 Tagen schwarzer Fleck vor dem rechten Auge. S. $^6/_6$. Eine cilioretinale Arterie ist verschlossen, ihr Anfangsteil ist stark verengt, dann hat sie normale Breite. Das Skotom bildet einen ca. 5° breitern Streifen, der unter dem Fixierpunkte, diesen selbst nicht einbegreifend, temporal bis zum blinden Fleck, nasal bis 15° sich erstreckt.

Als Besonderheit ist anzuführen, daß über die getrübte Netzhautpartie und die cilioretinale Arterie hinweg ein Ast der A. temp. sup. hinwegzieht, zu beiden Seiten von einem schmalen normal rotem Streifen begleitet.

Fall 3 (*Krauß* [10]). 18 jähriges Mädchen. Seit zwei Tagen dunkler Fleck vor dem rechten Auge. Eine cilioretinale Arterie zieht oberhalb der Macula bis dicht über diese hinaus, sie entsendet nur kurze Seitenäste. Von unten her treten Zweige der A. temp. inf. an die Macula heran. Das Skotom nimmt zunächst die untere Hälfte des Fixierpunktes mit ein, hat im übrigen ganz die Form des im Fall 2 beschriebenen, nur mit großem unterempfindlichen Bezirke in der Umgebung. Später wurde der Fixierpunkt frei. Nach 6 Wochen nur noch ganz kleines parazentrales Skotom außen unten. S. $^5/_5$.

Fall 4 (*Meller* [14]). 35 jährige Frau, seit 24 Stunden Nebel vor dem linken Auge. S. Finger in 1 m. Cilioretinale Arterie aus einem schmalen Conus. Je ein Ast verläuft ober- und unterhalb der Macula nur wenig über diese hinaus. Das Skotom erstreckt sich 5° nach allen Seiten. Es nimmt allmählich nasal an Größe ab. Nach einem Monat S. $^6/_{36}$. Das Skotom reicht nun genau vom Fixierpunkt bis 5° temporal.

Fall 5 (*Levy* [12]). 22 jährige Patientin. Früher S. $^6/_6$. Vor 6 Tagen „Erblindung" auf dem rechten Auge. Trübung der Retina, zusammenfallend mit der Ausbreitung einer cilioretinalen Arterie, die sich unverzweigt oberhalb der Macula noch weit über diese hinaus erstreckt. Ein Ast der A. temp. sup. kreuzt die cilioretinale Arterie. Die Trübung schrumpft an der Kreuzungsstelle zu einem ganz schmalen Streifen zusammen. S. $^6/_{60}$ (6 Tage nach der Erkrankung). Es ist kein Gesichtsfeld, kein Verlauf vermerkt.

Zwei Fälle von *Knapp* (9), die nach Ausdehnung der Trübung und Form des Skotoms sehr wahrscheinlich hierher gehören würden, können nicht mit aufgezählt werden, weil bei ihnen jede Angabe über die Gefäßverteilung fehlt.

Von den 5 Fällen ist der fünfte (*Levy*) für die Beantwortung der Frage nach der Ernährung der Macula nicht zu verwenden, weil sich weder Angaben über das Gesichtsfeld noch über den Verlauf finden.

Die Fälle 1 (*Hirsch*), 2 (*Zentmayer*), 3 (*Krauß*) entsprechen vollkommen der Regel *Hirschs*. Die Form der parazentralen Skotome und der Ausgang mit voller Sehschärfe beweisen, daß die Macula außer von dem verstopften cilioretinalen Gefäße noch von anderen Quellen her ernährt worden ist. Die anfängliche schlechte Sehschärfe, wie z. B. im Fall 1 läßt sich zwanglos erklären. Die Verstopfung des einen zuführenden Gefäßes reichte hin, nach Art eines kollateralen Oedems eine Trübung der Retina auch im Grenzgebiete der Gefäßsysteme und damit in der Macula herbeizuführen. Aber die Endäste der anderen Gefäße ernährten das Gewebe weiter, so daß nach Schwinden der Trübung nur ein parazentrales Skotom blieb.

Meller führt seinen Fall als Beweis gegen *Hirsch* an. Doch ist er eigentlich nicht vollkommen beweiskräftig, weil nach *Mellers* eigener Angabe das Skotom nur genau bis an den Fixierpunkt heranreichte, also ein Bezirk in nächster Nähe der Fovea doch von anders woher ernährt sein mußte.

Dagegen zeigt in meinem Falle die Form des Skotoms, das konzentrisch den Fixierpunkt umgibt, daß die Funktion der Macula völlig erloschen ist, und die Fovea nur durch die cilioretinale Arterie allein ernährt worden sein kann. Bei der Gefäßverteilung, wie sie in diesem Fundus beobachtet wurde, war ein anderes Ergebnis nicht zu erwarten. Die Aeste der cilioretinalen Arterie umgreifen die Macula, die nächsten Zentralarterienäste sind weit entfernt und senden keine Zweige nach innen zu. Im Fall 1 (*Hirsch*) und 4 (*Meller*) ist die Maculaarterie auch gegabelt, aber die Aeste reichen nur wenig über die Macula hinaus. So konnten sich in diesen Fällen von temporal her noch Aestchen anderer Gefäße nähern, und hierfür spricht auch die Beobachtung, daß im Gesichtsfeld das Gebiet normalen Sehens auf der entsprechenden Seite sektorenförmig in das Skotom einspringt. Im vorliegenden Falle dagegen reichen die Aeste weit über die Macula hinaus und machen eine Ernährung von anderer Seite her überflüssig.

Nach den eben besprochenen 6 Fällen von Verstopfung einer cilioretinalen Arterie hat es den Anschein, als ob die *Hirsch*sche Regel uneingeschränkt zu Recht bestände, und mein Fall nur eine seltene Ausnahme davon darstelle. Daß dem doch nicht so ist, lehrt ein Blick auf andere Veröffentlichungen über partielle Embolie der Art. zent. ret. Es seien nur einige Beispiele aus der großen Zahl angeführt.

Fränkel (3): Freibleiben eines parapapillären Netzhautbezirkes; trotzdem Zerstörung des zentralen Sehens.

Mittendorf (bei *Fränkel*): Freibleiben eines parapapillären Bezirkes: Aufhebung des zentralen Sehens, „weil das gesunde cilioretinale Gefäß nicht bis zur Macula reichte".

Harms (4): Verschluß eines macularen Astes: Größeres zentrales Skotom.

Velhagen (23a): Freibleiben eines parapapillären Bezirkes, trotzdem S. Finger in $^1/_3$ m bei exzentrischer Fixation.

von Michel (15): Fall 1. Zurückbleiben eines zentralen Skotoms nach Verschluß der A. temp. sup.

Fälle von Freibleiben eines parapapillären Bezirkes (aus der Zusammenstellung *Zur Neddens* [16]).

Zur Nedden: Der kleine Rest des Gesichtsfeldes liegt 6° vom Fixierpunkt entfernt. S. $^2/_7$.

Saemisch: S. $^{20}/_{200}$.

Schultze (2 Fälle): Rest des Gesichtsfeldes außen vom Fixierpunkt.

Zuletzt noch Fall 5 von *Hirsch* (6) selbst: Die Verstopfung eines macularen Astes ergab ein zentrales Skotom.

Diese Befunden beweisen ebenso wie mein Fall, daß der von *Hirsch* behauptete ideale Zustand, bei dem die Macula zur Sicherung ihrer Funktion dreifach, nämlich von der Art. temp. sup., der Art. temp. inf. und vom mukulären Gefäßdreieck aus ernährt wird, keineswegs immer vorhanden ist. *Hirschs* Annahme mag für sehr viele, vielleicht die Mehrzahl der Fälle, zutreffen. Aber daneben kommen doch sehr häufig abweichende Variationen in der Gefäßverteilung vor. Vor allem ist oft genug ein Ueberwiegen der beiden Aa. temp. über die makularen Gefäße zu konstatieren. Dann nehmen diese Gefäße nicht in ausreichender Weise an der Ernährung der Macula teil und vermögen bei Verlegung der Hauptäste das zentrale Sehen nicht zu retten. Das umgekehrte Verhalten, überwiegende oder alleinige Ernährung der Fovea durch maculare Aeste ist sehr viel seltener. Verstopfung einer cilioretinalen Maculaarterie, die in so ausgesprochener Weise allein die Fovea ernährt, scheint vor dem hier beschriebenen Falle noch niemals veröffentlicht worden zu sein.

Schon die Gefäßverteilung im anderen Auge der Patientin zeigt nicht dieses ungewöhnliche Verhalten. Die schon erwähnte cilioretinale Arterie des linken Auges reicht zwar ebenfalls weit über die Macula hinaus, aber nur oberhalb derselben, während von unten her Aestchen der A. temp. inf. gegen die Macula hinziehen. Wäre die Erkrankung auf dem linken Auge erfolgt, so hätte die Patientin mit größter Wahrscheinlichkeit, wie die ganz analogen Fälle von *Levy* und *Krauß* zeigen, ihr zentrales Sehen behalten und eine viel geringere Sehstörung davongetragen.

Noch zu erwähnen ist eine Erscheinung, die bei der Patientin R. besonders ausgeprägt war. Das ist das Freibleiben eines schmalen Netzhautbezirkes zwischen Trübung und Papillenrand, und dementsprechend ein Streifen erhaltenen Sehens zwischen Skotom und blindem Fleck. Diese Erscheinung ist besonders von *Hirsch* und *Meller* erwähnt und gedeutet worden. Die Ernährung des schmalen Netzhautstreifens muß natürlich erhalten geblieben sein. Sie wird geliefert von kleinsten Arteriolen aus dem *Zinn*'schen Gefäßkranze. Diese Aeste aus dem Sklerotikalringe versorgen konstant den interskleralen und interchorioidalen Teil des Sehnerven, häufig aber übernehmen sie auch die Ernährung der Netzhaut dicht um die

Papille herum (*Leber* (11)). Die cilioretinalen Arterien gehören ihrem Wesen nach also durchaus zu diesen Gefäßchen, sie zeichnen sich vor ihnen nur durch ihre Größe aus.

Da wir aus klinischen Beobachtungen und experimentellen Untersuchungen (*Birch-Hirschfeld* (1), *Shiba* (22)) wissen, wie außerordentlich empfindlich das Gewebe der Retina selbst gegen kurzdauernde Zirkulationsunterbrechungen ist — bei den Experimenten waren bereits ½ Stunde nach dem Gefäßverschlusse Veränderungen der Netzhautzellen zu beobachten —, so wurde im vorliegenden Falle bei der Patientin, die erst 24 Stunden nach Beginn der Erkrankung in die Klinik kam, von einer Behandlung des Auges selbst abgesehen. Die beobachtete Besserung der Sehschärfe von Finger in 1,5 m auf $^5/_{50}$ ist wohl auf eine gewisse Erholung zunächst geschädigter Netzhautbezirke durch Schwinden kollateralen Oedems zurückzuführen. Diese Beobachtung mahnt, wie schon *Meller* (14) betont, zur Vorsicht bei der Beurteilung therapeutischer Maßnahmen bei Embolie der Zentralarterie.

Literaturverzeichnis.

1.) *Birch-Hirschfeld,* Beitrag zur Kenntnis der Netzhautganglien unter physiologischen und pathologischen Verhältnissen. Arch. f. Ophthalm. 1900. 50. S. 166. 2.) *Elschnig,* Cilioretinale Gefäße. Arch. f. Ophthalm. 1897. 44. S. 144. 3.) *Fraenkel,* Das Freibleiben eines parapapillären Netzhautbezirkes bei plötzlichem Verschlusse der Zentralarterie. Arch. f. Augenheilkunde. 1903. 49. S. 68. 3a.) *v. Graefe,* Ueber Embolie der Arteria centralis retinae als Ursache plötzlicher Erblindung. Arch. f. Ophthalm. 1859. 5. S. 136. 4.) *Harms,* Anatomische Untersuchungen über Gefäßerkrankungen im Gebiete der A. und V. cent. ret. und ihre Folgen für die Zirkulation mit besonderer Berücksichtigung der sogenannten hämorrhagischen Infarkte der Netzhaut. Arch. f. Ophthalm. 1905. 61. S. 1. 5.) *Hesse,* Ueber Embolie der Zentralarterie. Ztschr. f. Augenheilk. 1908. 19. S. 440. 6.) *Hirsch,* Zur Pathologie der Embolie der Netzhaut-Schlagader. Arch. f. Augenheilk. Ergänzungsheft (Festschrift für *Schnabel*). 1896. 33. S. 141. 7.) *Hofmann,* Ein Beitrag zur Kenntnis der Gefäßveränderungen im Auge bei chronischer Nephritis gewonnen durch histologische Untersuchung zweier Bulbi von einem unter dem typischen Bilde der Embolie der Zentralarterie erkrankten Patienten. Arch. f. Augenheilk. 1902. 44. S. 339. 8.) *Hoppe,* Scheinbare Embolie der Arteria cent. ret. als physikalisches Phänomen. Arch. f. Ophthalm. 1903. 56. S. 32. 9.) *Knapp,* Ueber Verstopfung der Blutgefäße im Auge. Arch. f. Ophthalm. 1868. 14. S. 207. 10.) *Krauß,* Embolism of the cilioretinal artery. The Ophthalm. Rec. 1907. 16. S. 196. 11.) *Leber,* Die Zirkulations- und Ernährungsverhältnisse des Auges. Graefe-Saemischs Handb. Leipzig 1903. 2. 2. 12.) *Levy,* Obstruktion of cilio-retinal artery. Transactions of the Ophthalm. Society of the United Kingdom 1909. 29. S. 130. 13.) *Lewin* und *Guillery,* Die Wirkungen von Arzneimitteln und Giften auf das Auge. A. Hirschwald. Berlin 1905. 14.) *Meller,* Embolie einer Arteria cilioretinalis. Arch. f. Ophthalm. 1909. 72. S. 456. 15.) *v. Michel,* Ueber Erkrankungen des Gefäßsystems der A. und V. cent. ret. mit besonderer Berücksichtigung der pathologisch anatomischen Veränderungen. Ztschr. f. Augenheilk. 1899. 2. S. 1. 16.) *Zur Nedden,* Ein Fall von Embolie der A. cent. ret. ohne Beteiligung des macularen Astes. Ztschr. f. Augenheilk. 1903. 9. S. 505. 17.) *v. Noorden,* Blutkrankheiten. v. Mehrings Lehrbuch der inneren Medizin. G. Fischer. Jena 1909. S. 1053. 18.) *Reimar,* Die sogenannte Embolie der A. cent. ret. und ihrer Aeste. Arch. f. Augenheilk. 1899. 38. S. 291. 19.) Derselbe, Die sichtbare körnige Strömung und der Zerfall der Blutsäule in den Netzhaut-,

Hornhaut- und Bindehautgefäßen. Ztschr. f. Augenheilk. 1903. 9. S. 173. 20.) *Salzmann*, Anatomie und Histologie des menschlichen Augapfels in normalem Zustande. Deuticke. Leipzig-Wien 1912. 21.) *Schapringer*, Zur Behandlung der Embolie der Netzhaut-Schlagader. Zbl. f. Augenheilk. 1906. 30. S. 359. 22.) *Shiba*, Experimentelle Untersuchung über die Embolie der Netzhaut und Aderhaut. Arch. f. Ophthalm. 1906. 63. S. 393. 23.) *Stölting*, Zirkulationsstörungen in der Netzhaut bei Arteriosklerose. Klin. Monatsbl. f. Augenheilk. 1910. 48. 2. S. 305. 23a.) *Velhagen*, Beitrag zur Kenntnis des Krankheitsbildes der Embolie der A. centr. ret. nebst Bemerkungen über den Verlauf der Macularfasern im Sehnerv. Klin. Monatsbl. f. Augenheilk. 1905. 43. 2. S. 440. 24.) *Wagenmann*, Zur Kenntnis der Zirkulationsstörungen in den Netzhautgefäßen. 26. Versamml. Heidelberg 1897. S. 153. 25.) *Welt*, Thrombose der A. cent. ret. unter dem Bilde der sogenannten Embolie verlaufend. Arch. f. Augenheilk. 1900. 41. S. 355. 26.) *Zentmayer*, Embolism. of cilio retinal artery. Ann. of Ophthalm. 1906. 15 S. 534.

Lebenslauf.

Ich, Philipp Ferdinand Erich Trappe, evangelischer Konfession, bin geboren in Bitterfeld am 5. Juli 1884 als Sohn des Geheimen Justizrats Robert Trappe, jetzt in Halle a. S.

Ich besuchte das Domgymnasium zu Halberstadt und das Stadtgymnasium in Halle a. S., und erlangte an dieser Anstalt am 23. Februar 1904 das Reifezeugnis.

Dann studierte ich Rechtswissenschaft an den Universitäten in München, Berlin, Kiel und Halle und bestand im Juli 1907 das Referendarexamen am Oberlandesgericht zu Naumburg.

Vom 1. Oktober 1907 bis 30. September 1908 diente ich als Einjährig-Freiwilliger beim 3. Bayer. Feld-Artillerie-Regt. in München und hörte gleichzeitig naturwissenschaftliche Vorlesungen an der dortigen Universität.

Im folgenden Semester studierte ich in Bonn Medizin, dann in Berlin vom Sommersemester 1909 bis zum Sommersemester 1912. Die medizinische Vorprüfung bestand ich im Juli 1910, das Staatsexamen im Herbst 1912.

Vom 1. Januar 1913 bis 31. Mai 1913 arbeitete ich als Medizinalpraktikant an der Poliklinik der I. medizinischen Klinik der Charité zu Berlin (Geh. Rat *His*) unter der besonderen Leitung von Herrn Prof. *Külbs*. Die übrigen sieben Monate des praktischen Jahres war ich an der Universitäts-Augenklinik zu Berlin (Geh. Rat *Krückmann*) tätig und arbeite seit 1. Januar 1914 an der gleichen Anstalt als Volontär-Assistent.

Meine medizinischen Lehrer waren die Professoren: *Abelsdorff, Anschütz, Axhausen, Bier, Bonnet, Bumm, Flügge, Freund, Goebel, Goldscheider, Greeff, Heffter, Hertwig, Heubner, His, Jolly, Kaiserling, Killian, Klapp, Kopsch, Külbs, Lesser, Lewin, Nernst, Nußbaum, Orth, Passow, Piper, Pflüger, Roentgen, Rubner, Schiefferdecker, F. E. Schulze, Steudel, Straßmann, Waldeyer, Ziehen.*

Allen meinen Lehrern spreche ich hiermit meinen ergebensten Dank aus.

Berlin, den 15. Januar 1914.

Erich Trappe.